



Falldarstellung Her.P.G., Zahn 46

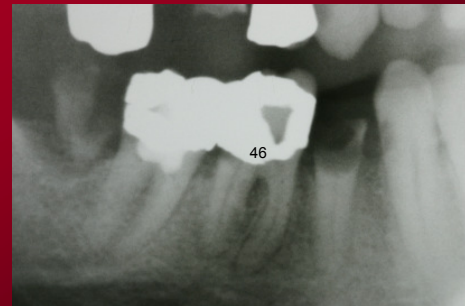
Falldarstellung

- *Thema: Endodontische Primärbehandlung des Zahnes 46*
- *Behandler: Dr. Dr.Frank Sanner, Frankfurt*

Anamnese

- | | |
|--|--|
| <ul style="list-style-type: none">• Alter :49• Geschlecht:M• Vorerkrankungen:n• Vorbehandlungen:n• Symptome: bis auf leichten Klopfschmerz symptomloser Zahn• Parodont: TT<3,5mm nur distal 4mm; F0;Lockerungsgrad 0 | <ul style="list-style-type: none">• Chief complaint : Wunsch nach genereller Zahnsanierung |
|--|--|

- **Diagnose :** Kariöser Zahn 46 mit nekrotischer Pulpa und chronisch apikaler Parodontitis

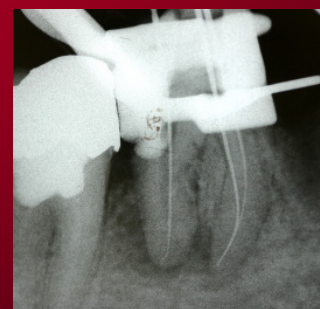


Behandlung

- Anzahl der Termine: 2
- Zeit zwischend en Terminen: 14 Tage
- Einlage: Calciumhydroxid

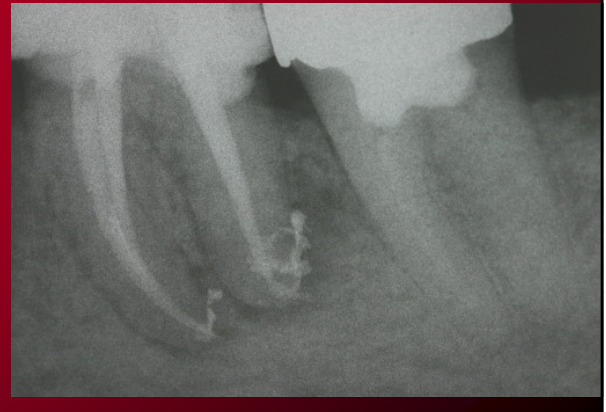
Isolation

Praeendodontischer GIZ-Aufbau, Kofferdam und Oraseal-Isolierung



Cleaning & Shaping

- **Aufbereitung (Feilensequenz und Methode):**
Hand 08/01/15 (CC+ Cord) ; Protaper S1,S2,F1,F2 ; Profile :
bis distal 45/06, mb +ml 35/06
- **Aufbereitungsgroesse:**
d 45/06 mb+ml 35/06
- **Spuelprotokoll :** Warme NaOcl Lösung 4/1 mit EDTA 16%; je
eine Spülung mit CHX



Obturation-2

- **Technik:** Thermoplastische Kondensation
mit Downpack 4mm vor dem Apex;
Touch n'heat; Backfill mit Obtura 2
- **Sealer:** Kerr Pulp Canal Sealer

Obturation-3

- **Verschluss der Kavitaet**
Cavit und GIZ (Ketac Cem)
- **Geplant sind ein gegossener**
Stiftstumpfaufbau mit einer
Kronenversorgung