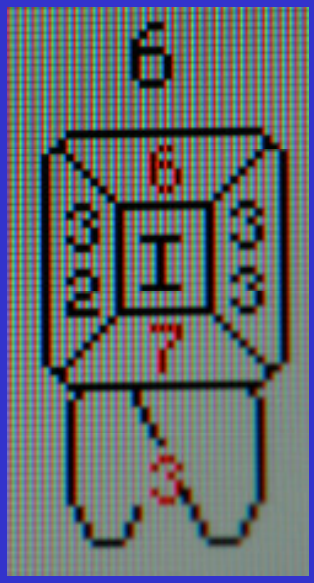

Par Befund 2003

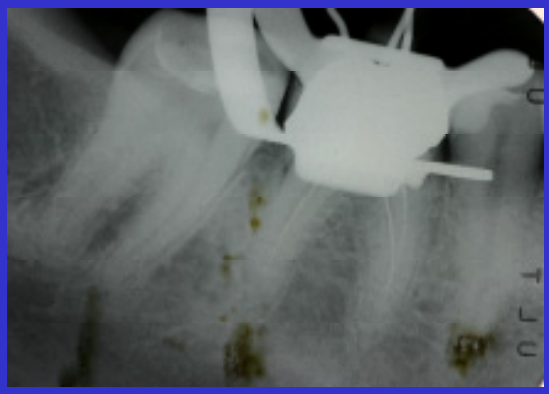

2/2002

Endo Zahn 36 2/2002 Ah26 und lat. Kondensation

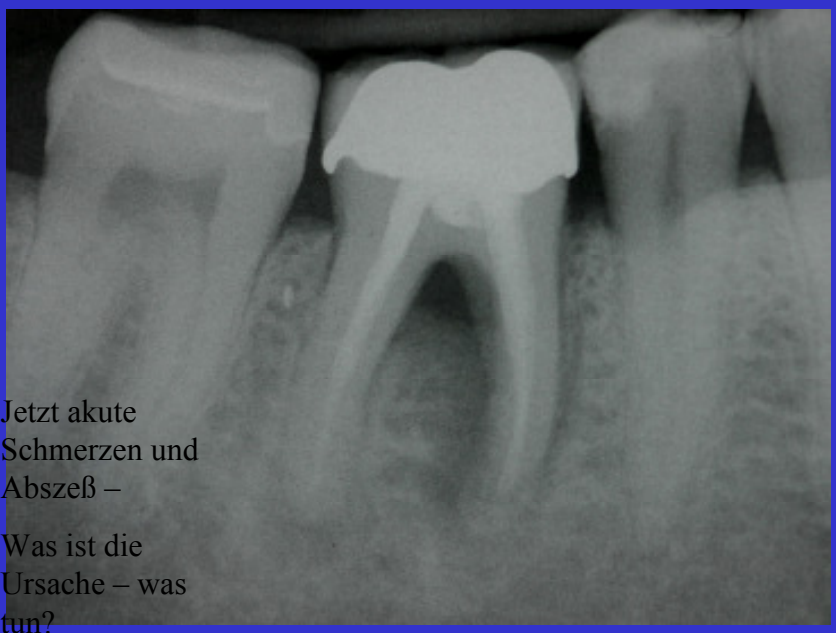

Jetzt akute Schmerzen und Abszeß –

Was ist die Ursache – was tun?



Reinfektion durch

1.Coronal leakage

2. Karies

3. Paro-endo Läsion

4. Wurzelinfraktion

5. Insuffiziente Reinigung (Länge, Isthmus, Zusatzkanäle)

6. Perforation

Mein Vorgehen:

Trepanation und Inspektion des coronalen Drittels mit Lupenbrille ohne Hinweis auf Ursache; danach in Absprache mit dem Patienten Hemisektion und Entfernung beider Wurzelanteile zum Knochenerhalt

Gründe:

1. Patient möchte keine WB mit unsicherer Prognose
2. Meine Verdachtsdiagnose - Rißbildung (ohne Nachweis)

danach: „Ursachenforschung“- War die Entscheidung richtig? Was kann man daraus für die Zukunft lernen ?

Paro-endo.problem

Distaler Seitenkanal?

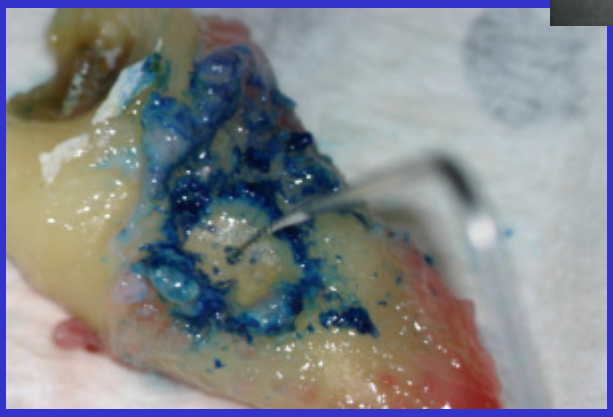

Perforation in Furka / Riß? –
Keine Perforation vorhanden

Insuffiziente Reinigung

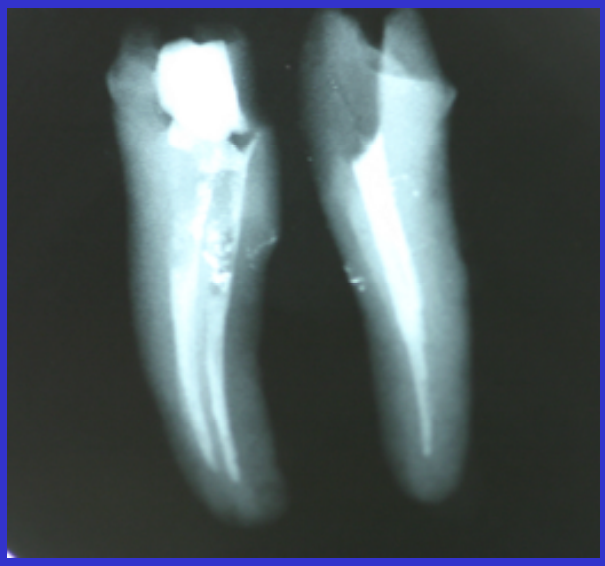

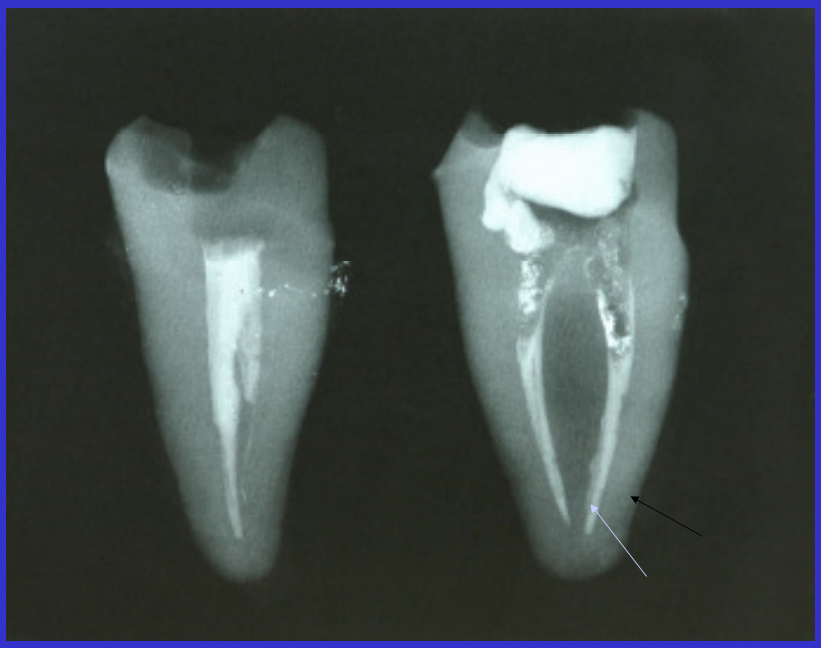

Mesio-zentraler Kanal

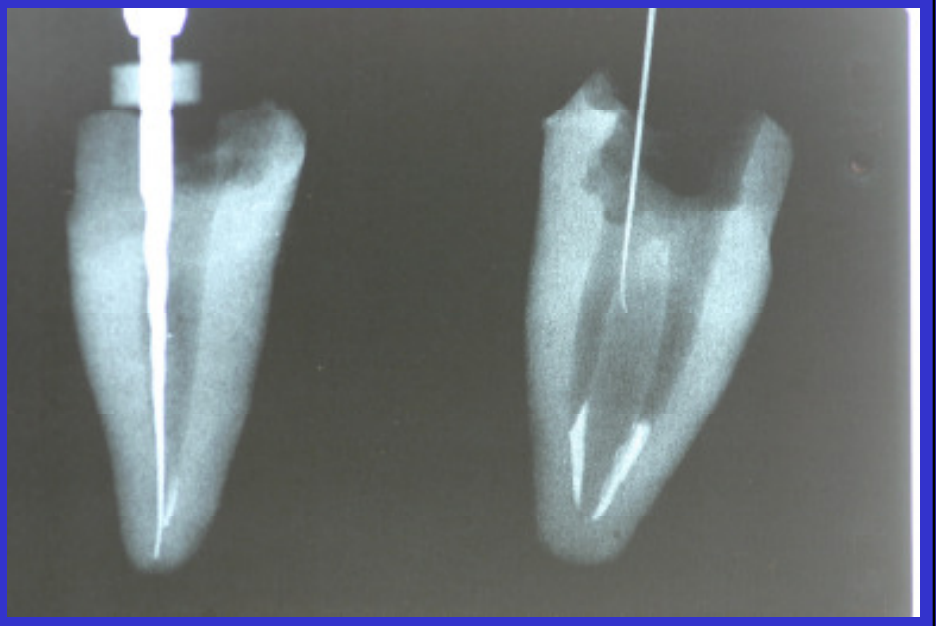

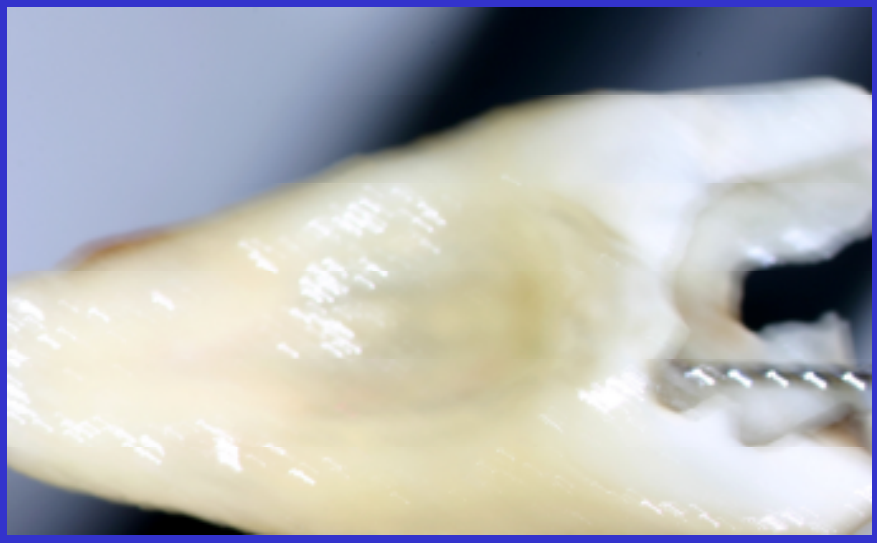

F2-Protaper

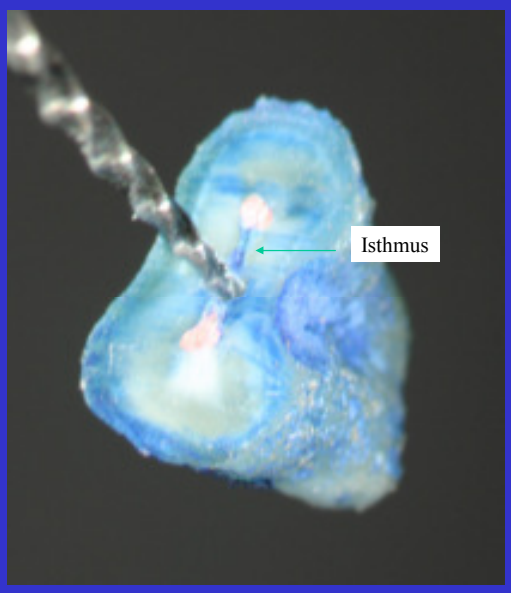

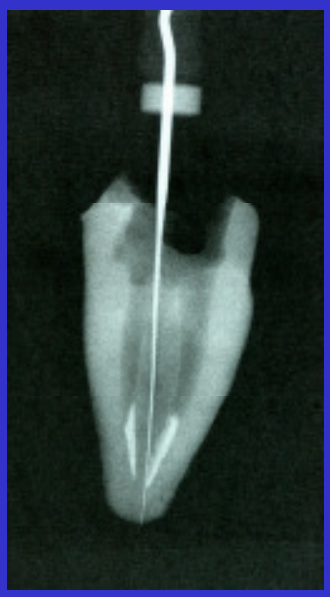

Mesio -“zentraler“ Kanal

- Abgang und Lage
- Isthmus aufziehen ? Wieweit ? Gut spülen !
- Cave: starke Konkavität möglich
-Wie weit aufbereiten ? (W.konkavität!

Infraktion mit GP und Sealer gefüllt von lingual bis zum mb Kanal reichend und bis in das mittlere W.-drittel

Fraglicher Zusammenhang mit lat. Kondensation ?

Wurzelinfraktionen sind teilweise schwer zu entdecken

Hinweisend ist die Osteolyse entlang einer Wurzel nach coronal

Infraktion

Hauptbefund: Wurzelinfraktion

Nebenbefund: Mesial zusätzlicher Kanal mit Isthmusbildung

Therapie: Extraktion + Implantation